

Exercice # 1

17-JAN-1957 (49 yr)

Male

si incertain de voir bloc AV 1e degré (PR + 200 ms), on refait

ECG avec déroulement plus rapide

Vent. rate	51 BPM
PR interval	206 ms
QRS duration	86 ms
QT/QTc	474/436 ms
P-R-T axes	50 102 -10

le rythme : 60 divisé RR (sec) = batt par min
si irrégulier : moyenne + grand et + petit ou encore le calculer sur 5 sec

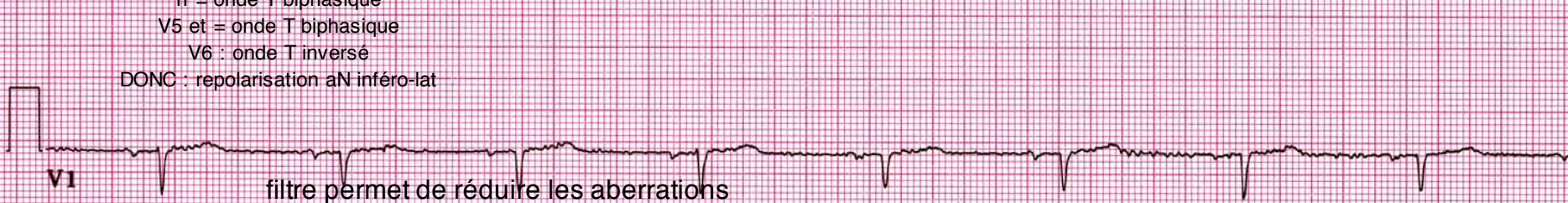
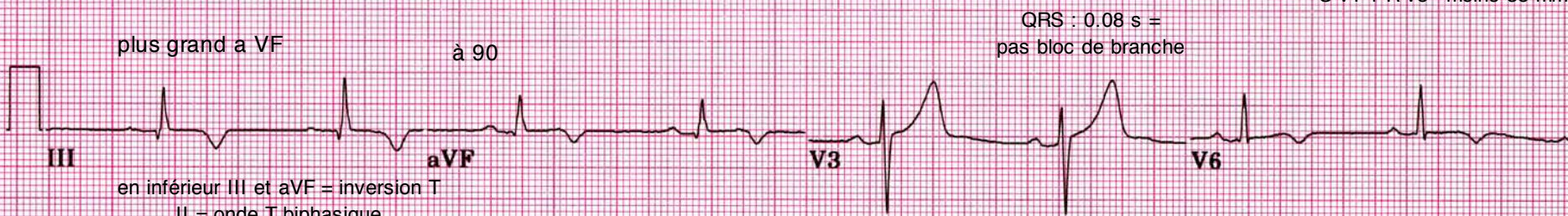
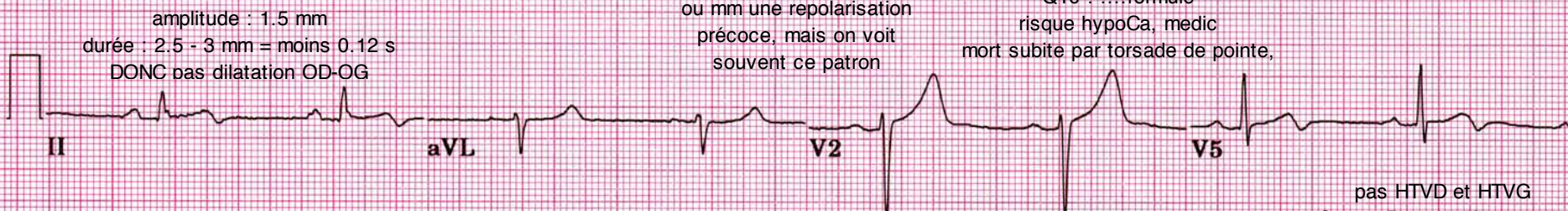
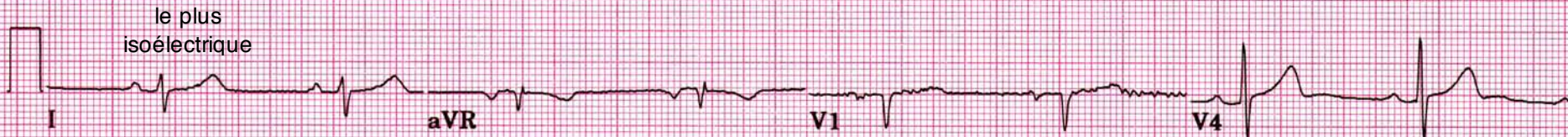
DX : bradycardie sinusale
bloc AV 1er degré
ischémie inféro-lat

V2 et V6 = à 90 degré l'un de l'autre
il y aura une variation individuelle dans l'axe du VG donc des fois + en lat (V2) et d'autre + en post (V6)

OD est plus muscu donc si hypertrophier = elle prend plus de temps ç se dépolariser donc se superpose depol OG = amplitude importante

remarque:STAT

remarques:



Exercice # 2

26-MAY-1950 (57 yr)

Male

69in 165lb

Vent. rate 55 BPM

PR interval 202 ms

QRS duration 90 ms

QT/QTc 404/386 ms

P-R-T axes 59 19 30

sus décalage en I, aVL, II, III, aVF, V3 à V6

aVR en sous décalé

conclusion : sus décalage diffus

sous décalage PR II, V2, V3

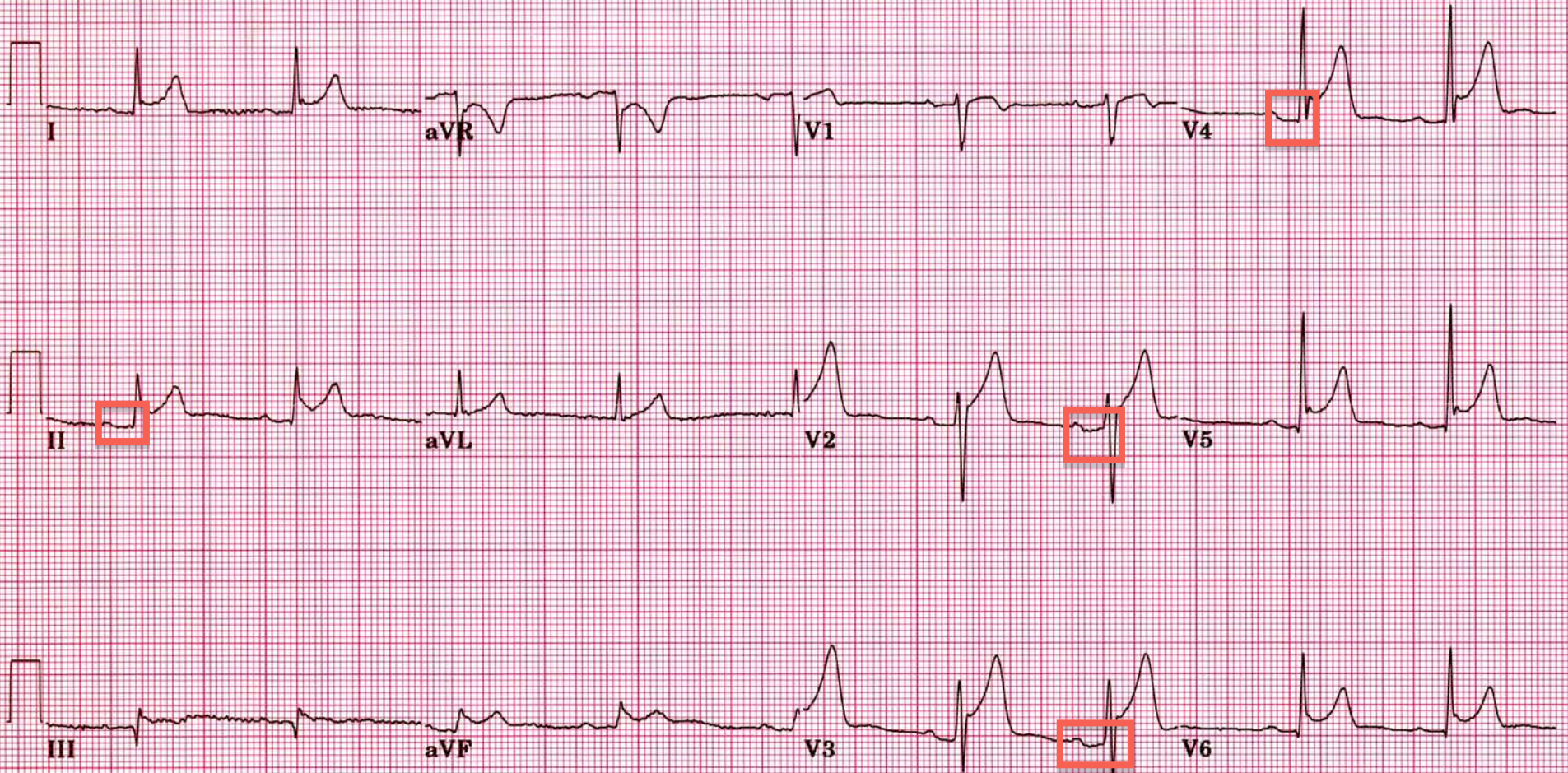
DX : bradycardie sinusale limite

péricardite probable

bloc AV 1er degré léger

PÉRICARDITE ! :) - un patient tendu,

REMARQUES:



Exercice # 3
15-AUG-1947 (59 yr)
Female
64in 148lb

Vent. rate 68 BPM
PR interval 220 ms
QRS duration 82 ms
QT/QTc 430/457 ms
P-R-T axes 16 56 -99

UN COMPAS À L'EXAMEN

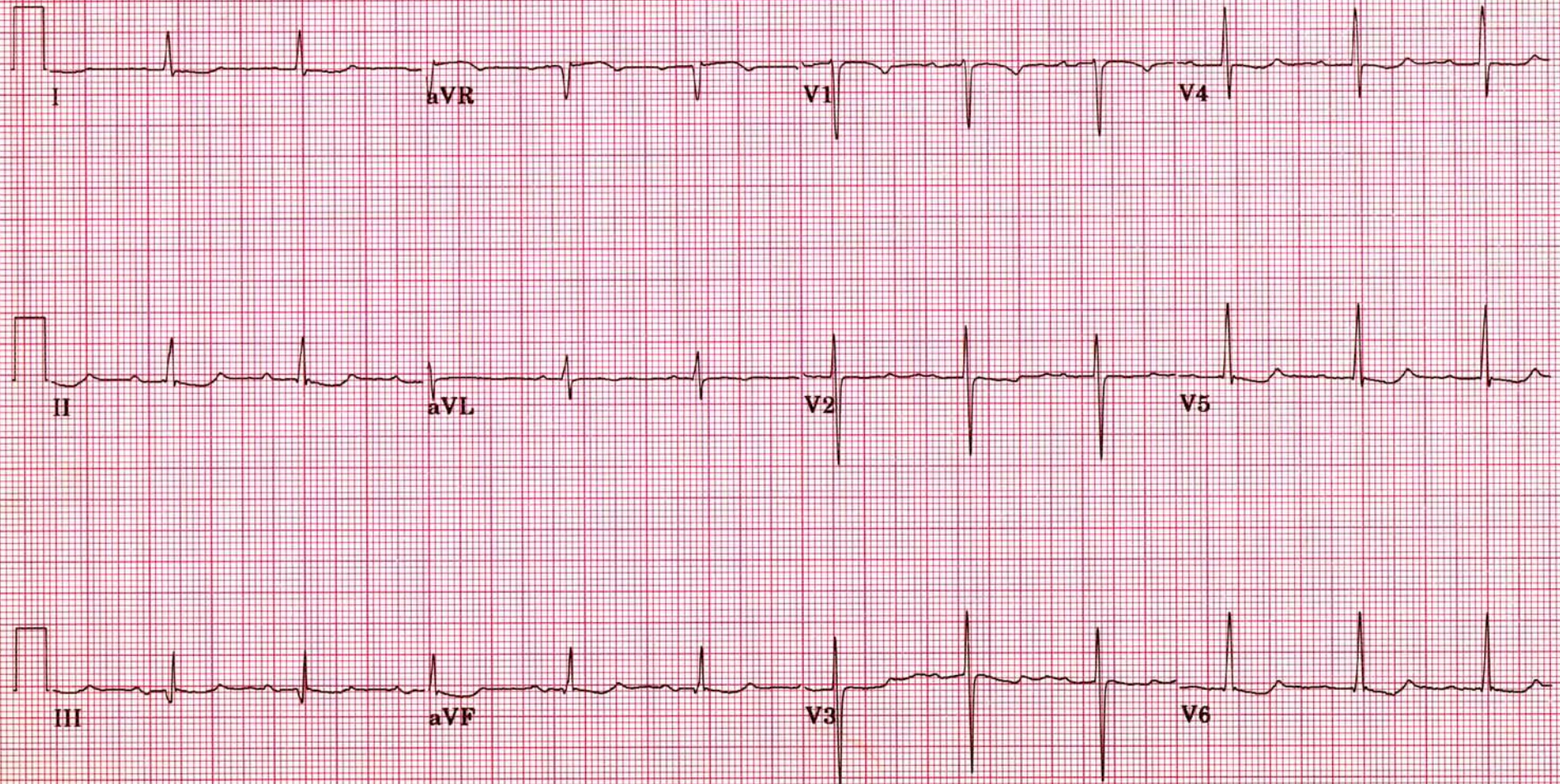
FC : normal entre 60-75 batt/min
rythme sinusal
axe : aVL isoélectrique = +60
PR : 220-230 ms = bloc AV 1er degré léger
QRS = normal (0.08s)
QT : 0.36 s

Dx : rythme sinusale normal
bloc AV 1er degré
anomalie non sp onde T

pas dilatation OD - OG : amplitude N et durée N
pas HVG et HVD

repolarisation : II et aVF, V5 - V6 est en sous décalge de moins 1 mm
onde T biphasique partout = ANOMALIE NON SPÉCIFIQUE DE ONDE T
- ca pourrait être causé par digitale-

remarques:



Exercice 4

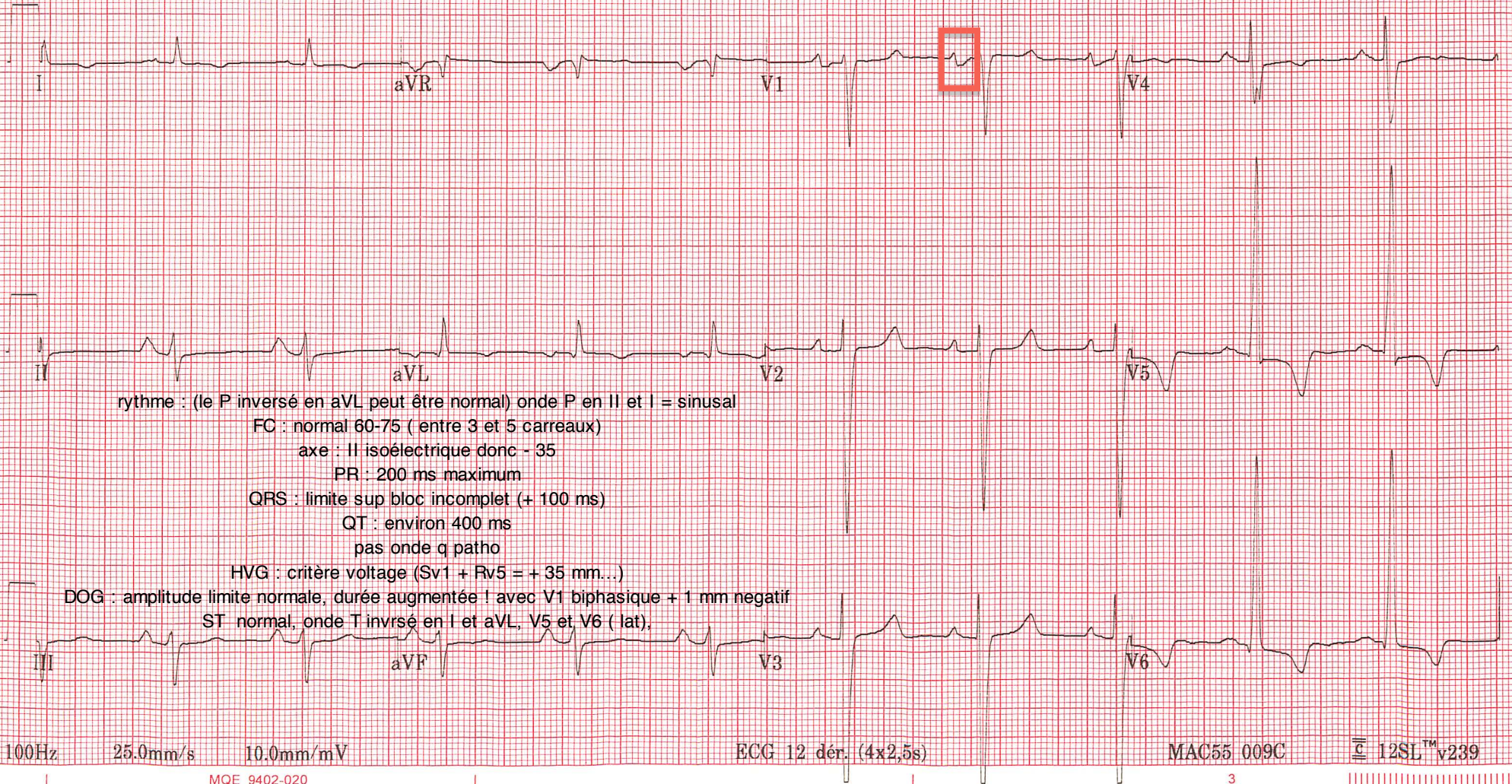
19-sep-1959 Fréq. ventr. 65 bpm
Masculin Intervalle PR 196 ms
180cm 66kg Durée QRS 108 ms
Chambre: QT/QTc 448/465 ms
Loc: 120 Opt: Axes P-R-T 76 -34 118



Technicien: D D
Indications:

remarque: DX : rythme sinusal normal
déviation axiale gauche
dilatation auriculaire gauche
hypertrophie ventriculaire gauche avec
surcharge (en raison de l'atteinte de la
repolarisation)

Référé par: [Redacted]



rythme : (le P inversé en aVL peut être normal) onde P en II et I = sinusal

FC : normal 60-75 (entre 3 et 5 carreaux)

axe : II isoélectrique donc - 35

PR : 200 ms maximum

QRS : limite sup bloc incomplet (+ 100 ms)

QT : environ 400 ms

pas onde q patho

HVG : critère voltage (Sv1 + Rv5 = + 35 mm...)

DOG : amplitude limite normale, durée augmentée ! avec V1 biphasique + 1 mm négatif

ST normal, onde T inversé en I et aVL, V5 et V6 (lat),

Exercise # 5
01-FEB-1948 (59 yr)
Male

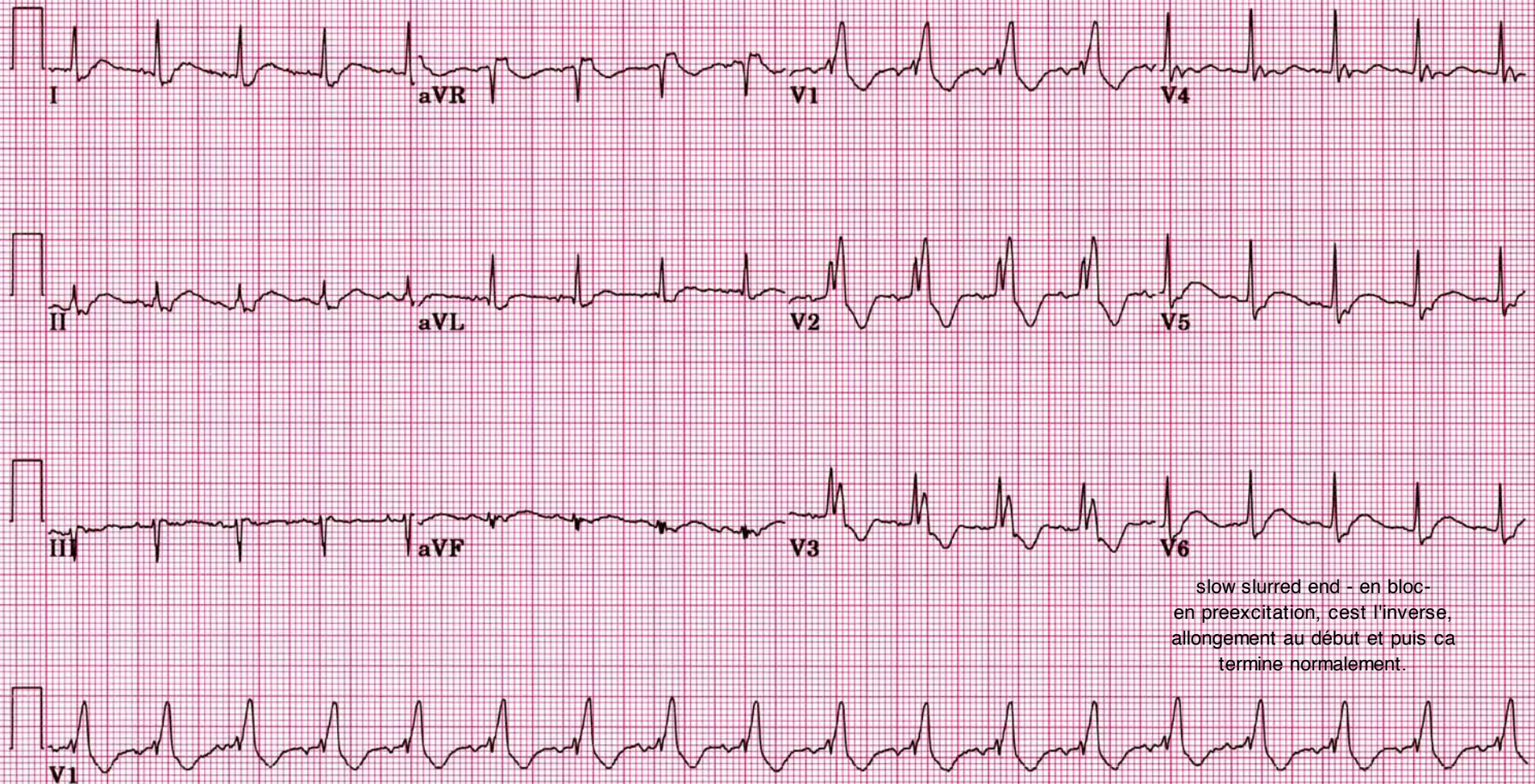
Vent. rate 105 BPM
PR interval 132 ms
QRS duration 142 ms
QT/QTc 402/531 ms
P-R-T axes 61 -6 54

FC ; tachycarde
rythme : sinusal
axe : 0 degré

PR : normal QRS : 0.125 (bloc complet), QT : pas besoin de regarder
il y a le pattern rsR (indiquant un HVD)en V1 mais vu que nous
avons un bloc complet, ca ne s'applique pas
vu que nous avons un bloc de branche, pas possible de dire ischemie
ou pas

tachycardie sinusale
bloc de branche droite complet

remarques:ROUTINE



slow slurred end - en bloc -
en preexcitation, cest l'inverse,
allongement au debut et puis ca
termine normalement.

Exercise #6

03-JAN-1981 (26 yr)

Male

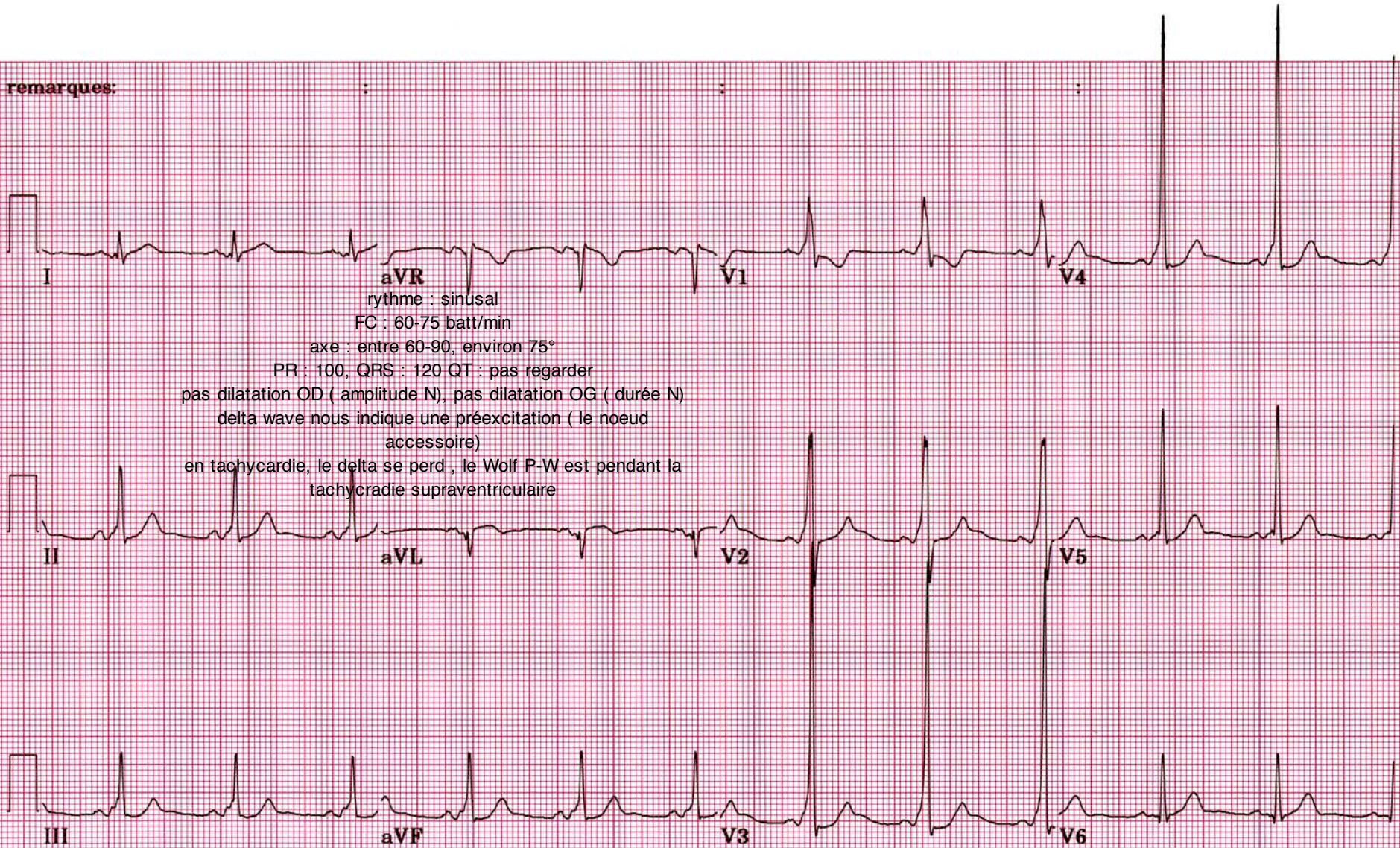
Vent. rate	70	BPM
PR interval	114	ms
QRS duration	140	ms
QT/QTc	414/447	ms
P-R-T axes	70 81	65

une depolarisation aN = repol aN donc on a mm pas besoin de l'interpréter ! :)

la seule façon serait avoir 2 électro pour pouvoir identifier les modifications de la repolarisation

DX ; rythme sinusal normal avec préexcitation ventriculaire

remarques:



rythme : sinusal
 FC : 60-75 batt/min
 axe : entre 60-90, environ 75°
 PR : 100, QRS : 120 QT : pas regarder
 pas dilatation OD (amplitude N), pas dilatation OG (durée N)
 delta wave nous indique une préexcitation (le noeud
 accessoire)
 en tachycardie, le delta se perd , le Wolf P-W est pendant la
 tachycardie supraventriculaire

Exercice # 7

21-JUL-1953 (54 yr)

Male

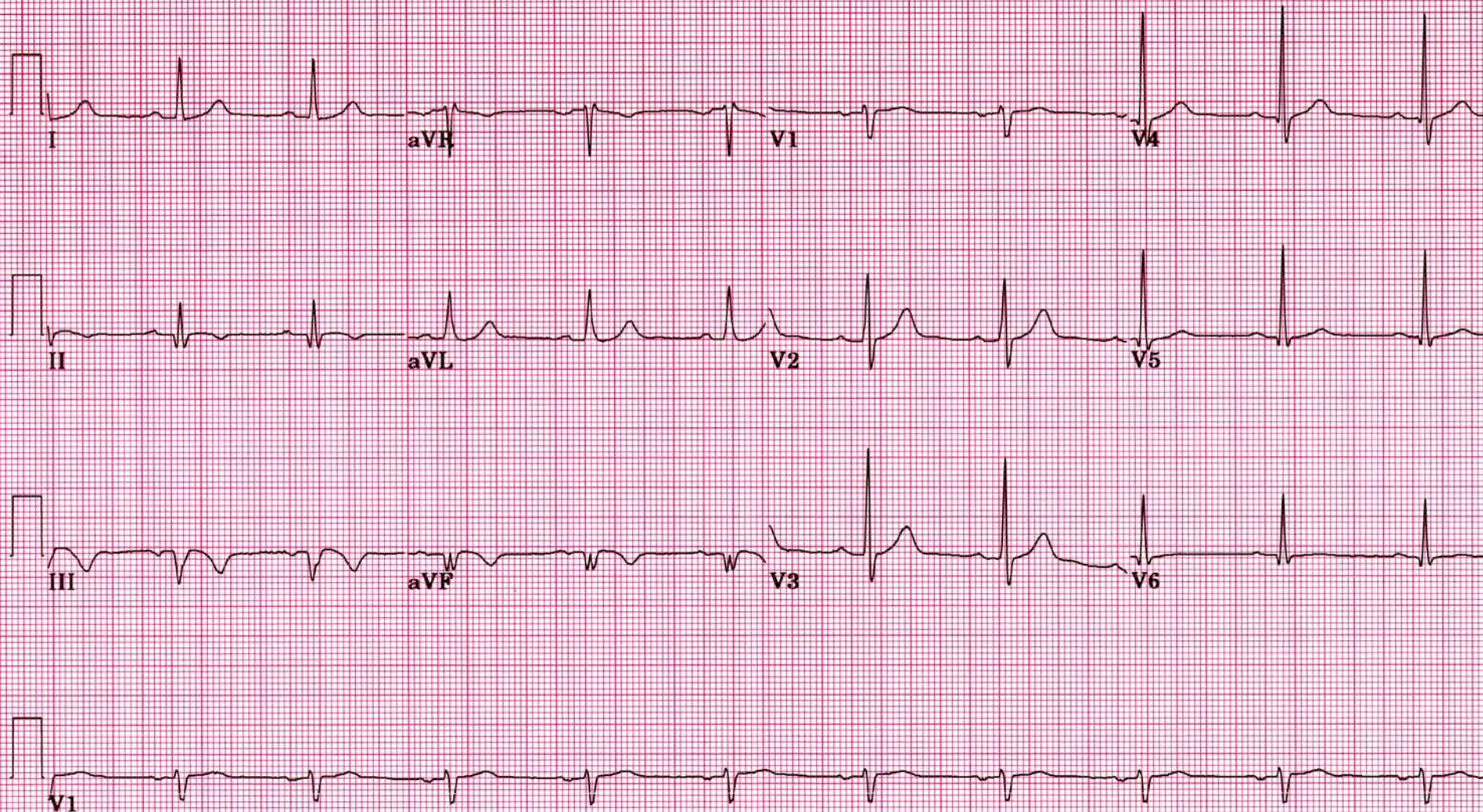
Vent. rate 63 BPM
PR interval 192 ms
QRS duration 102 ms
QT/QTc 422/431 ms
P-R-T axes 12 -8 -31

FC : normal
rythme : sinusal (DI et aVF positif)
axe : normal entre 0-30 degré
PR : 0.16 (100-200 N₁), QRS : 0.10 s, QT : normal
oreillette normale
ventricule normal
onde q patho : II, aVF
repolarisation : inversion T en inférieur

DX : infarctus en inféro-post
en V2 : il y a une onde R si élevé que ca srait une
image miroir pour infarctus post !

remarque:

remarques:



Exercise # 8

29-MAY-1973 (34 yr)

Male

178in 200lb

Vent. rate 89BPM

PR interval 154 ms

QRS duration 86 ms

QT/QTc 366/445 ms

P-R-T axes 28 1 12

remarque:

remarques:

rythme sinusal normal
infarctus récent antéro-septal

