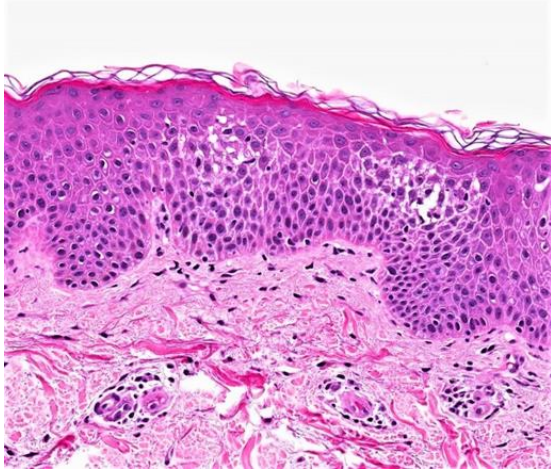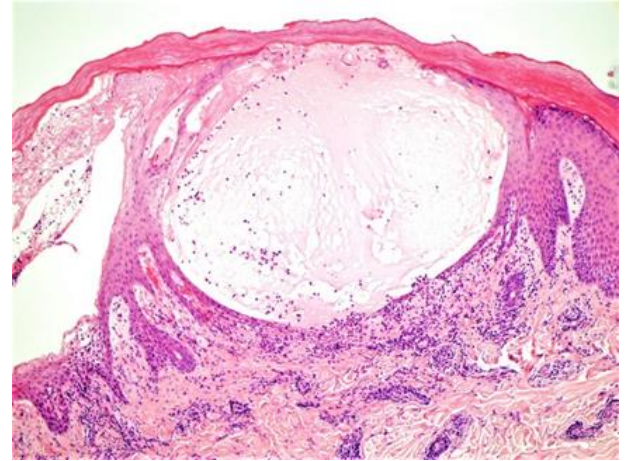


**Fig.2:** Dermatite spongiotique aiguë précoce avec orthokératose en vannerie et œdème



**Fig.3:** Severe acute spongiotic dermatitis with vesiculation.

Rosa, G. (2023, 24 janvier). *Skin nontumor, Spongiotic, psoriasiform and pustular reaction patterns, Allergic contact dermatitis*. Pathologyoutlines. <https://www.pathologyoutlines.com/topic/skinnontumorallergiccontact.html>